

## Anaesthesia outside the operating room

W. Heinke · F. Hokema · V. Thieme · U. X. Kaisers

## Anästhesie außerhalb des Operationssaals



Klinik und Poliklinik für Anästhesiologie und Intensivtherapie, Universitätsklinikum Leipzig (Direktor: Prof. Dr. U. X. Kaisers)



**PIN-Nr. 450910**

### Zusammenfassung

Anästhesieleistungen außerhalb der klassischen durch die chirurgischen Disziplinen genutzten Operationssäle werden immer häufiger in Anspruch genommen. Dabei handelt es sich oft um komplexe therapeutische und diagnostische Prozeduren mit spezifischen logistischen und technischen Problemen, einem speziellen Patientenkollektiv sowie Besonderheiten der Patientenvor- und -nachbereitung, die der Anästhesist kennen muss. Obwohl zum Thema nur wenige kontrollierte Studien existieren, scheinen Risiko und Schwere von Komplikationen außerhalb des Operationssaals größer zu sein als im Operationssaal. Dies wird hauptsächlich auf vergleichsweise geringere personelle und technische Standards zurückgeführt. In Anbetracht zu erwartender steigender Patientenzahlen mit anästhesiologischer Betreuung außerhalb des OP-Saals müssen Anästhesisten Kenntnisse über die Besonderheiten der „abgelegenen“ Anästhesie erwerben. Darüber hinaus sind die Anästhesieabteilungen aufgefordert, für die Patienten die gleichen personellen und technischen Sicherheitsstandards wie im OP-Saal zu gewährleisten.

### Summary

There is an increasing demand for complete anaesthetic care for complex diagnostic and therapeutic procedures outside the traditional operating room. These procedures are associated with specific logistical and technical prob-

lems, a highly select patient population and specific requirements for patient pre- and post-procedural care of which the anaesthetist needs to be cognizant. Although only few relevant controlled studies exist, the complication risk appears to be higher with non-operating room anaesthesia than with anaesthesia inside the operating room. This is considered to be related to comparatively lower personnel and technical standards in the former case. In view of the anticipated increase in the number of patients requiring anaesthesia care outside of the operating room, anaesthetists need to acquire knowledge about the specifics of such procedures. In addition, anaesthesia departments should take steps to provide the same level of personnel and technical standards both in- and outside the operating room.

### Einleitung

Anforderungen für Anästhesieleistungen außerhalb der klassischen, durch chirurgische Disziplinen genutzten Operationssäle machen an großen Kliniken inzwischen bis zu 15 % der durchgeführten Anästhesien aus [1]. Ursache für diesen Trend sind die Zunahme moderner minimal-invasiver Verfahren (z.B. Aneurysmacoiling), die Ausweitung diagnostischer Maßnahmen vor allem bei Kindern (Magnetresonanztomographie [MRT]), die Zunahme invasiv-diagnostischer Maßnahmen, die Gefahr kontrastmittelbedingter Zwischenfälle und der Komfortanspruch der Patienten

### Schlüsselwörter

Allgemeinanästhesie – Analgosedierung – Anästhesie außerhalb des Operationssaals – Interventionelle Radiologie – Gastrointestinale Interventionen – MRT – Brachytherapie – EKT

### Keywords

General Anaesthesia – Analgo-sedation – Anaesthesia outside the Operating Room – Interventional Radiology – Gastrointestinal Intervention – MRI – Brachytherapy – ECT

**Tabelle 1**

Indikationen für Anästhesien außerhalb des OP-Saals.

Fachgebiet	Diagnostisch	Interventionell
Radiologie	<ul style="list-style-type: none"> <li>• MRT, CT, PET (Kinder)</li> <li>• Angiographien</li> </ul>	<ul style="list-style-type: none"> <li>• Aneurysmcoiling</li> <li>• AVM - Embolisation</li> <li>• Lysetherapie, mechanische Thrombektomie</li> <li>• Aortenstents</li> <li>• Carotisstents</li> <li>• Gallenwegsdrainagen</li> <li>• Radiofrequenzablation, laser-induzierte interstitielle Thermotherapie</li> <li>• Punktionen und Biopsien (z.B. Abszesse, Tumoren)</li> </ul>
Strahlentherapie		<ul style="list-style-type: none"> <li>• Vorbereitung und Durchführung von Brachytherapien</li> </ul>
Gastreenterologie	<ul style="list-style-type: none"> <li>• Koloskopie, Gastroskopie (Kinder)</li> </ul>	<ul style="list-style-type: none"> <li>• TIPS - Anlage</li> <li>• Interventionen an den Gallenwegen</li> </ul>
Kardiologie	<ul style="list-style-type: none"> <li>• Herzkatheter (Kinder)</li> </ul>	<ul style="list-style-type: none"> <li>• Aortenstents</li> <li>• Interventionen an den Koronargefäßen</li> <li>• Interventionen an den Herzklappen</li> </ul>
Psychiatrie		<ul style="list-style-type: none"> <li>• Elektrokampftherapie</li> </ul>

während bestimmter Maßnahmen (Tab. 1). Da es sich oftmals um vermeintlich „kleinere“ Eingriffe und Prozeduren handelt, werden die Risiken für den Patienten und die Schwierigkeiten für den Anästhesisten regelmäßig unterschätzt. Tatsächlich ist die Anästhesie außerhalb des Operationssaals dadurch gekennzeichnet, dass sich der Anästhesist weder räumlich noch personell in seinem vertrauten Umfeld bewegt und die Umgebung im Gegensatz zum Operationssaal nicht an die Bedürfnisse von Anästhesisten angepasst ist (z.B. keine Aufwchräume zur Verfügung stehen). Zudem sind die Anforderungen oft schlecht planbar, weshalb häufig kein ausreichend qualifiziertes Anästhesiepflegepersonal zur Verfügung steht. Hinzu kommt, dass gerade bei multibiden Patienten mit entsprechend hohem Anästhesierisiko bevorzugt minimal-invasive Therapieverfahren als Alternative zur Anwendung kommen. So ist es nicht überraschend, dass, bedingt durch die vergleichsweise geringen Überwachungsstandards und die hohe Zahl von Risikopatienten, schwere anästhesiebedingte Zwischenfälle bei Interventionen außerhalb des Operationssaals keine Seltenheit sind [2,3] und

häufiger zum Tod des Patienten führen als Zwischenfälle im OP-Saal [4].

**Für Anästhesisten stellen sich hiermit neue organisatorische, personelle und technische Herausforderungen. Diese müssen zum Ziel haben, für Patienten, die außerhalb des OP-Saals anästhesiologisch versorgt werden, die gleichen strukturellen und personellen Standards wie im OP-Saal zu garantieren [5].**

In diesem Beitrag werden wichtige Indikationen für Anästhesien außerhalb des klassischen Operationssaals und deren Besonderheiten dargelegt. Auf eine Darstellung der Besonderheiten der Anästhesie bei kardiologischen Interventionen außerhalb des Operationssaals wird mit Verweis auf entsprechende Übersichten verzichtet [6].

## Anästhesie in der Radiologie und Strahlentherapie

### Allgemeines

Auch wenn in der Literatur keine exakten Zahlen vorliegen, darf ange-

nommen werden, dass ein sehr großer Teil von Anästhesien außerhalb des Operationssaals in den verschiedenen radiologischen Funktionsbereichen (Angiographie, Computertomographie (CT), MRT, konventionelle Durchleuchtung) erbracht wird [7]. Dies ist bedingt durch die Zunahme der Diagnostik (z.B. Kinder-MRTs) allgemein sowie durch eine Zunahme invasiv-diagnostischer und therapeutischer Maßnahmen, die einerseits schmerzhaft sind und andererseits das Stillhalten des Patienten über eine längere Zeit erfordern. Typisches Kennzeichen vieler der durchgeführten Prozeduren - und damit bedeutsam für die Steuerung der Anästhesie - ist ihr häufig abruptes Ende.

**Neben der eigentlichen Durchführung der Anästhesie sieht sich der Anästhesist in der Radiologie zusätzlich mit Fragen des Strahlenschutzes, der speziellen radiologischen Gerätetechnik sowie der Prophylaxe und Behandlung kontrastmittelbedingter Reaktionen konfrontiert.**

### Strahlenschutz

Abhängig von der Dauer und der Prozedur kann es im CT oder der Angiographie zu einer relevanten Strahlenexposition für den Patienten sowie das medizinische Personal kommen. Da sich der Anästhesist oft während der gesamten Behandlung im gleichen Raum wie der Patient aufhalten muss, benötigt er eine Bleischürze und einen Schilddrüsenschutz. Auch sollte ein ausreichend großer Abstand zum Behandlungstisch eingehalten werden.

### Kontrastmittel

Neben eingriffsbedingten Komplikationen ist die Anwendung von jodhaltigen Kontrastmitteln (KM) ein viel diskutiertes Risiko für den Patienten. Die Anwendung jodhaltiger KM kann allergische Reaktionen, Hyperthyreosen [8] und Kontrastmittelnephropathien [9] verursachen.

Schwere, lebensbedrohliche allergische Reaktionen sind sehr selten. In einer Metaanalyse, die insgesamt 10.000

# BEI AKUTEM BLUTDRUCKABFALL

# AKRINOR®

## Einfach und sicher Blutdruck stabilisieren

- Gute Steuerbarkeit
- Zuverlässiger Blutdruckanstieg

Besuchen Sie uns auf dem HAI in Berlin!  
**Foyer Stockholm**  
**Stand 15/08**

**Akrinor® Wirkstoffe:** Cafedrin-HCl/Theodrenalin-HCl. **Zusammensetzung:** 1 Amp. mit 2 ml Injektionslg. enthält: 200 mg Cafedrin-HCl, 10 mg Theodrenalin-HCl. **Sonst. Bestandteile:** Natriumdisulfit max. 0,4 mg (entspr. max. 0,27 mg SO<sub>2</sub>), Ethanol 96 %, Glycerol 85 %, Natriumacetat 3H<sub>2</sub>O, Essigsäure 99 %, Wasser für Injektionszwecke. **Anwendungsgebiete:** hypotones Kreislaufversagen, primäre u. sekundäre Hypotonie, orthostatische Kreislaufregulationsstörungen. **Gegenanzeigen:** Überempfindlichkeit gg. Cafedrin-HCl, Theodrenalin-HCl, Natriumdisulfit o. einen d. sonst. Bestandteile, Hypertonie, Mitralklappenstenose, Engwinkelglaukom, Hyperthyreose, Phäochromozytom, Prostataadenom mit Restharnbildung, Bronchialasthmastiker mit Sulfidüberempfindlichkeit. **Nebenwirkungen:** Herzklopfen, bes. bei schweren Herzgefäßerkrankungen sind pektanginöse Beschwerden bzw. deren Verstärkung u. ventrikuläre Rhythmusstörungen möglich. Bei extremer Überdosierung: durch zentrale Erregung verursachte Nebenwirkungen (z.B. Miktionsbeschwerden, Muskeltremor), Gewöhnung, Abhängigkeitsentwicklung. Natriumdisulfit kann insbes. bei Bronchialasthmatikern sehr selten zu Überempfindlichkeitsreaktionen mit Erbrechen, Durchfall, keuchender Atmung, akutem Asthmaanfall, Bewusstseinsstörungen o. Schock führen. **Hinweis:** Arzneimittel enthält 12 Vol.-% Alkohol. **Packungsgrößen:** Ampullen 5 (N2), 10 x 5 (KP). Verschreibungspflichtig. **Stand:** Juli 2009. Weitere Informat. siehe Fach- u. Gebrauchsinformat. AWD-pharma GmbH & Co. KG, 01445 Radebeul. [www.awd-pharma.com](http://www.awd-pharma.com)

**TEVA**  
TEVA DEUTSCHLAND

**AWD**  
pharma



Patienten, die jodhaltige KM erhielten, einschließt, wurden keine allergischen KM-Zwischenfälle berichtet, die zum Tod oder zur kardiopulmonalen Reanimation führten [10]. Trotzdem sollte bei Risikopatienten immer eine Prophylaxe - z.B. in Form einer kombinierten präinterventionellen Gabe von Glukokortikoiden und Antihistaminika (H<sub>1</sub>- und H<sub>2</sub>-Rezeptorenblocker) - durchgeführt werden. Eine gesicherte Datenlage, welche Art oder Dosis eine effektive Prophylaxe zur Vermeidung allergischer KM-Reaktionen haben sollte, fehlt, so dass diesbezüglich keine verbindlichen Empfehlungen ausgesprochen werden können.

**Grundsätzlich wird davor gewarnt, sich bei Risikopatienten auf eine durchgeführte Prophylaxe gegen KM-Reaktionen zu verlassen [10].**

Die KM-bedingte Hyperthyreose macht zahlenmäßig etwa die Hälfte aller Hyperthyreosen in Deutschland aus. Bei unselektierten Patienten wird das Risiko einer jodinduzierten Hyperthyreose nach KM-Gabe mit bis zu 0,34 % angegeben [11]. Es steigt bei Risikofaktoren wie einem vorbestehenden Jodmangel (Deutschland ist ein Jodmangelgebiet), hohen KM-Dosen (hohe Jodexposition), dem Vorhandensein von autonomen Schilddrüsengewebe (knotig veränderte Schilddrüse) oder hohem Alter des Patienten. Anamnese, Klinik (knotige Struma) und eine TSH-Bestimmung sind deshalb vor KM-Anwendung obligat, um gegebenenfalls eine Prophylaxe vorzunehmen (Tab. 2).

**Tabelle 2**

Empfehlungen zur Prophylaxe der jodinduzierten Hyperthyreose (mod. nach [7]).

- 3x20 Tropfen (900 mg) Perchlorat (Irenat®)/Tag
- Zusätzlich fakultativ (bzw. obligat bei manifester Hyperthyreose) 20 mg Thiamazol (Favistan®)/Tag
- Beginn der Therapie spätestens 2-4 h vor KM-Exposition
- Dauer der Therapie 14 Tage

Die Indikation zur Prophylaxe sollte im Notfall - wenn kein TSH bestimmt werden kann - bei Patienten älter als 60 Jahre, knotig veränderter Schilddrüse oder vorbestehenden Schilddrüsenerkrankungen großzügig gestellt werden. Die im MR verwendeten Kontrastmittel sind nicht jodhaltig und verursachen deshalb keine Schilddrüsenprobleme (keine Prophylaxe oder TSH-Bestimmung erforderlich).

**Ähnlich wie für die Prophylaxe allergischer Zwischenfälle gilt auch für die Prophylaxe der KM-induzierten Hyperthyreose, dass sie auf pathophysiologischen Überlegungen basiert, ihr Nutzen jedoch nicht durch große kontrollierte Studien belegt ist.**

Die KM-induzierte Nephropathie wird für ca. 10 % aller im Krankenhaus erworbenen Nierenversagen verantwortlich gemacht [12]. Bei nierengesunden Patienten ist das Risiko, nach KM-Applikation eine Nephropathie zu entwickeln, gering, steigt aber bei entsprechender Risikokonstellation auf bis zu 50 % an [13]. Dementsprechend benötigen Patienten mit Risikofaktoren (z.B. Niereninsuffizienz, hohes Alter, Hypotension, arterielle Hypertonie, Herzinsuffizienz) eine Prophylaxe. Empfohlen werden nach einer Konsensuskonferenz [14] die Optimierung des Volumenstatus (ausreichende Hydratation), eine pharmakologische Nierenprotektion (N-Acetylcystein, Theophyllin), die Anwendung geringer Mengen niedrigsmolarer KM, das Absetzen potentiell nephrotoxischer Medikamente (NSAID, Metformin, Aminoglykoside) und der periprozedurale Verzicht auf Furosemid sowie Serumkreatininkontrollen im Verlauf. Die Hydrierung der Patienten sollte intravenös mit 1 ml/kg/h einer balancierten Elektrolytlösung, beginnend 12 h vor KM-Exposition bis 12 h nach Expositionsende, erfolgen, da weder eine Bolushydrierung noch die Zufuhr größerer Mengen oraler Flüssigkeit nephroprotektive Wirkungen zeigen.

Insbesondere für pharmakologisch protektive Maßnahmen scheint die Daten-

lage noch nicht ausreichend gesichert, um eine generelle Empfehlung auszusprechen. Trotzdem wird die Gabe von 2x600 mg ACC (N-Acetylcystein) p.o. am Vor- und Untersuchungstag aufgrund geringer Kosten und Nebenwirkungen als sinnvoll angesehen. Alternativ können bei Notfällen oder besonders hohem Risiko 1.200 mg ACC präprozedural i.v. - ggf. auch in Kombination mit Natriumbikarbonat [15] - gegeben werden. Auch Theophyllin (200 mg i.v.) kann als Adenosinantagonist der adenosinvermittelten Vasokonstriktion im Rahmen der Kontrastmittelnephropathie möglicherweise entgegenwirken [9]. Muss bei deutlich eingeschränkter Nierenfunktion eine KM-Anwendung erfolgen, kann eine Hämodialyse nach der Anwendung erwogen werden [16].

Selten beschriebene anästhesierelevante Nebenwirkungen durch KM sind fokale neurologische Defizite wie Sehstörungen bis zur kortikalen Blindheit, Hemiparesen oder Aphasien sowie Bewusstseinsstörungen und Krampfanfälle [17]. Diese Defizite bilden sich zumeist innerhalb von 3-4 Tagen vollständig zurück.

**Wesentliche praktische Schlussfolgerungen für den Bereich Radiologie und Strahlentherapie sind:**

1. Risikopatienten sollten vor Exposition mit jodhaltigen Kontrastmitteln zur Vermeidung bzw. Abschwächung schwerer allergischer Reaktionen mit H<sub>1</sub>- und H<sub>2</sub>-Rezeptorantagonisten behandelt werden. In seltenen Fällen kann zusätzlich die Gabe von Glukokortikoiden (z.B. 1 mg/kg KG Prednisolon, strenge Indikationsstellung) indiziert sein.
2. Bei Patienten mit latenter Hyperthyreose, knotiger Struma oder nachgewiesener Schilddrüsenautonomie sollte vor Anwendung jodhaltiger KM eine medikamentöse Hyperthyreoseprophylaxe erfolgen (Tab. 2).
3. Risikopatienten profitieren vor KM-Anwendung von nephroprotektiven Maßnahmen wie dem Absetzen nephrotoxischer Medi-

**kamente (NSAIDs, Metformin, Aminoglykoside), einer intravenösen Hydrierung und einer pharmakologischen Nierenprotektion (N-Acetylcystein, Natriumbikarbonat, Theophyllin). Serumkreatininkontrollen nach KM-Anwendung sind sinnvoll. Auf den Einsatz von Furosemid sollte verzichtet werden.**

### Anästhesie in der Neuro-radiologie

Therapeutische Interventionen und diagnostische Angiographien, für die eine Anästhesie erforderlich ist, werden sowohl elektiv als auch als Notfallintervention durchgeführt. Gerade therapeutische endovaskuläre Interventionen wie die Coil-Okklusion intrakranieller Aneurysmen, die Embolisation von arterio-venösen Malformationen oder die Okklusion duraler arteriovenöser Fisteln haben in den letzten zehn Jahren zahlenmäßig einen deutlichen Anstieg erfahren [18,19]. Im Rahmen diagnostischer Angiographien des ZNS ist der Anästhesist v.a. bei Kindern, unkooperativen Patienten (Notfall), KM-Unverträglichkeit und sehr ängstlichen Patienten mitbeteiligt.

Bei Patienten mit intrakraniellen Pathologien gelten für die Anästhesieführung

in der Neuroradiologie die gleichen Grundsätze wie für die Anästhesie bei neurochirurgischen Eingriffen [20]. Des Weiteren hängt die Wahl der Anästhesietechnik von der Prozedur und von der Kooperation zwischen Anästhesiologie und Neuroradiologie ab. Regelhaft wird für Interventionen die Allgemeinanästhesie der Sedierung vorgezogen. Sie ermöglicht eine bessere Bildqualität, einen höheren Patientenkomfort, eine sichere Immobilisation des Patienten sowie eine bessere Kontrolle von Atmung und Hämodynamik. Da der Zugang zu den Atemwegen unter der Intervention erschwert ist, ist die Intubation zur Atemwegssicherung die Methode der Wahl. Bei nicht nüchternen Patienten muss zur Einleitung beachtet werden, dass der Angiographietisch nicht gekippt werden kann. Muskelrelaxanzien sind nur zur Intubation nötig. Sie können allerdings auch kontinuierlich unter neuromuskulärem Monitoring gegeben werden, um sicher zu gehen, dass sich der Patient in kritischen Phasen der Intervention - wie dem Einbringen von Coils oder des Embolisats - nicht bewegt, da sonst gravierende Komplikationen drohen (Tab. 3).

**Als Anästhetika eignen sich kurzwirksame, gut steuerbare Medikamente (Sevofluran, Propofol, Remifentanyl), denn der Schmerzreiz ist gering und die Interventionen enden häufig schlecht vorhersehbar und abrupt. Darüber hinaus kann durch eine adäquate Dosis von Remifentanyl (0,2 - 0,3 µg/kg/min) auch unter Verzicht von Muskelrelaxanzien die Wahrscheinlichkeit von Bewegungen des Patienten ziemlich sicher unterdrückt werden [21].**

Während der Intervention sollte der arterielle Blutdruck im Normbereich gehalten werden. Zur Überwachung des Blutdrucks kann die Indikation zur Anlage eines arteriellen Katheters abhängig vom Risiko des Patienten großzügig gestellt werden (in Notfallsituationen kann die arterielle Angiographie-Schleuse genutzt werden). Die Anlage eines zentralvenösen Katheters ist dagegen selten

erforderlich. Durch Fehlpunktionen mit Verletzungen der A. carotis interna sind sogar Schwierigkeiten bei der folgenden Intervention möglich (kein Passieren, Dissektion, Blutungskomplikationen bei Fibrinolyse). Je nach Dauer der Intervention ist die Anlage eines Blasenkatheters sinnvoll, unter anderem weil durch größere Volumina hyperosmolaren Kontrastmittels eine osmotische Diurese induziert werden kann.

Zur Verhinderung von Thrombenbildungen am Katheter oder am Führungsdraht des Radiologen wird der Patient intravenös heparinisiert. Bei Patienten mit akuter Subarachnoidalblutung erfolgt die Heparinisierung nach Einschätzung des behandelnden Radiologen erst nach Platzierung der ersten Coils. Zusätzlich werden Patienten mit breitbasigen Aneurysmen (große Kontaktfläche zwischen Coils und Blutstrom) und Patienten, bei denen die Coils in das Gefäßlumen hereinragen, häufig mit ASS antikoaguliert. Bei Verwendung von Stents ist eine Thrombozytenaggregationshemmung mit ASS und Clopidogrel die Regel. Einen von den Fachgesellschaften etablierten Standard hierzu gibt es bislang nicht, sodass Art und Dosis der Antikoagulation immer in enger Kooperation mit dem Neuroradiologen festgelegt werden sollten.

Insbesondere nach der Embolisationsbehandlung von arteriovenösen Malformationen besteht die Gefahr ischämischer Komplikationen (z.B. bei zu weit proximalem Verschluss zuführender Arterien) oder von Blutungskomplikationen, wenn es im Angiom zu einer starken Druckerhöhung kommt (z.B. bei zu ausgedehntem Verschluss der drainierenden Venen).

**Aufgrund dieser Komplikationen sollten bereits während der Intervention regelmäßig die Pupillen kontrolliert werden. Blutungskomplikationen können allerdings auch erst mit einer Latenz von Stunden bis Tagen auftreten.**

Eine weitere Komplikationsmöglichkeit ist ein zerebraler Vasospasmus. Dieser

**Tabelle 3**

Mögliche Komplikationen neuroradiologischer Interventionen.

Interventionell bedingt
ZNS
• Blutung - Aneurysmaperforation, Dissektion
• Gefäßverschluss - Thrombembolie, Fehlpplatzierung von Coils, Vasospasmus
Peripher
• Gefäßverletzung - lokale oder retroperitoneale Blutung, Aneurysma der A. femoralis
Kontrastmittel bedingt
• Allergische Reaktion
• Thyreotoxikose
• Nephropathie

kann bereits vor Beginn der Intervention vorhanden sein oder durch Sondierung intrakranieller Gefäße ausgelöst werden. Lokal bzw. systemisch kann versucht werden, den Vasospasmus mit Nitraten, Papaverin, Nimodipin oder anderen Kalziumantagonisten zu beeinflussen (cave: arterielle Hypotension). Vermeidung von Hyperventilation (ggf. Tolerierung einer Hyperkapnie) und arteriellen Hypotonien wirken ebenfalls einem Vasospasmus entgegen.

**Sollte der Patient eine Liquordrainage haben, muss während der Intervention auf einen kontinuierlichen Liquorabfluss geachtet werden, während die Drainage auf Transporten verschlossen wird. Der Hahn an der Entlüftung des Auffanggefäßes ist zu verschließen, da bei akzidenteller Durchfeuchtung des dort angebrachten Filters keine Flüssigkeit mehr in das System drainieren kann.**

Zur Intervention können verschiedene Embolisate wie Polyvinylalkohol, n-Butyl-Vyanaacrylat (Histoacryl®) oder Ethylenvinylalkoholcopolymer (Onyx®) eingesetzt werden. Onyx® wird zum Teil über die Atemwege ausgeschieden und verursacht - v.a. wahrnehmbar nach der Extubation - einen unangenehmen Foetor, der dem bei einem Lebersversagen ähnelt, klinisch jedoch unbedenklich ist.

Nach elektiven neuroradiologischen Interventionen wird eine Narkoseausleitung im Untersuchungsraum der Angiographie angestrebt, um den Patienten neurologisch zu beurteilen. Bei Verdacht auf Komplikationen (Blutung, Liquorstau, Ischämie) kann ggf. sofort eine Diagnostik (CT) erfolgen. Postinterventionell gehört zur Komplikationsprophylaxe auch die Kontrolle der arteriellen Punktionsstelle für die Katheterschleuse. Falls ein Druckverband angelegt wurde, sollte dieser für 4-6 h belassen werden. Wurden mechanische oder pharmakologische Systeme zum Verschluss der Punktionsstelle verwendet, ist meistens kein Druckverband erforderlich. An die Intervention schließt sich eine neurologische Überwachung

des Patienten in der Regel auf einer Intermediate Care Station (IMC) an.

#### **Wesentliche praktische Schlussfolgerungen für den Bereich Neuroradiologie sind:**

- 1. Für Interventionen in der Neuroradiologie gelten die gleichen anästhesiologischen Grundsätze wie für Patienten mit intrakraniellen Pathologien.**
- 2. Während der Intervention, insbesondere in kritischen Phasen, muss der Patient absolut ruhig liegen und am Ende der Intervention rasch neurologisch beurteilbar sein. Die sicherste Anästhesietechnik ist deshalb die Intubationsnarkose unter Verwendung kurzwirksamer, gut steuerbarer Anästhetika.**
- 3. Einem Vasospasmus während der Intervention sollte durch Vermeidung von arteriellen Hypotensionen und Hypokapnie vorgebeugt werden. Therapeutisch kann ein Vasospasmus durch Gabe von Nitraten, Papaverin oder Nimodipin günstig beeinflusst werden.**
- 4. Postinterventionell sollten Patienten nach endovaskulären Interventionen längere Zeit neurologisch überwacht werden, da Blutungskomplikationen auch mit einer Latenz von Stunden bis Tagen auftreten können.**

### **Endovaskuläre Stentanlagen in den großen Gefäßen**

Der Vorteil extrakranieller endovaskulärer Stentanlagen im Bereich der Aorta ist die Minimierung des chirurgischen Traumas und das Vermeiden von Komplikationen durch das Crossclamping. Allerdings sind nach der Art des Aneurysmas oder des Gefäßverschlusses nicht alle Patienten für dieses Vorgehen geeignet. Darüber hinaus wird die Rate periprozeduraler Komplikationen mit bis zu 30 % angegeben, wobei endo-

vaskuläre Eingriffe an der Bauchaorta im Vergleich zur thorakalen Aorta ein anderes Spektrum an Komplikationen haben. Während an der Bauchaorta ischämische Komplikationen und Wundinfektionen im Vordergrund stehen, sind es an der thorakalen Aorta neurologische Komplikationen (Schlaganfall, spinale Ischämie). Die Letalität nach 30 Tagen liegt bei 2 bzw. 5 % [22].

Anästhesiologisch kommen für Stentanlagen in die Aorta eine Allgemeinanästhesie, rückenmarksnahe Verfahren und Lokalanästhesien in Frage [23]. Dabei ist insbesondere die Diskussion um rückenmarksnahe Anästhesieverfahren bei aortaler Stentimplantation wegen der Gefahr epiduraler Hämatome kontrovers, da die Patienten heparinisiert werden und ASS sowie gelegentlich Clopidogrel zur Thrombozytenaggregationshemmung erhalten. Während der Intervention sollte notfallmäßig ein OP-Saal zur Verfügung stehen, um Komplikationen (Ruptur des Aneurysmas, Stenose, Gefäßverschluss, Endoleak, spinale Ischämie) ggf. sofort offen chirurgisch behandeln zu können. Die Indikation zum erweiterten Monitoring (invasive Blutdruckmessung, Urinausscheidung) kann bei Stentanlagen in der Aorta großzügig gestellt werden. Für eine ausführlichere Diskussion des Themas sei auf aktuelle Übersichtsarbeiten verwiesen [24].

Eine weitere Indikation für endovaskuläre Stents ist die Anlage eines transjugulären intrahepatischen portosystemischen Shunts (TIPS). Bei einer solchen TIPS-Anlage wird eine Verbindung zwischen der V. cava inferior und der Pfortader über einen perkutanen transjugulären Zugang geschaffen, um nichtchirurgisch eine portale Hypertension zu behandeln. Technisch hat die TIPS-Anlage eine hohe Erfolgsrate. Bedingt durch den klinischen Zustand des Patienten muss dennoch mit Komplikationen wie lebensbedrohlichen Blutungen, hepatischer Enzephalopathie oder pulmonaler Hypertension gerechnet werden [25]. Obwohl auch in Lokalanästhesie durchführbar, werden aufgrund der Komplikationsmöglichkeiten (Blutung) und bei unkooperativen Patienten (hepatische Enzephalopathie) häufig Anästhesisten zur Überwachung



## Von Expertengremium erarbeitet: Handlungsempfehlung bei Rauchgasintoxikation

Für die schnelle und richtige Behandlung von Rauchgasopfern vor Ort steht seit Juni 2010 eine praxisorientierte Handlungsempfehlung zur Verfügung. „Mit dem erstmalig verfügbaren, generell verwendbaren Behandlungsalgorithmus kann den Einsatzkräften im Akutfall die Arbeit erleichtert werden“, ist Prof. Dr. med. Peter Sefrin, Vorsitzender der Arbeitsgemeinschaft der in Bayern tätigen Notärzte e.V., Würzburg, überzeugt.

Eine Mischintoxikation aus Kohlenmonoxid und Cyanid (Blausäure) ist bei einem Wohnungsbrand häufig. Die Inhalation von Blausäure birgt akute Lebensgefahr: bei einer Konzentration von >130 ppm in der Umgebungsluft droht innerhalb von ca. 30 Minuten nach Inhalation der Tod; Cyanidmengen von >270 ppm wirken innerhalb von 60 Sekunden letal<sup>1</sup>. Vor diesem Hintergrund ist die sofortige Behandlung von Rauchgasopfern noch am Brandort entscheidend.

### Praktische Hilfe für den Notarzt

Über die Bewertung der Bewusstseinslage der Opfer kann auf die Schwere der Rauchgasvergiftung geschlossen werden: Hieraus ergeben sich drei Handlungswege, die in Form einer klar formulierten Handlungsmatrix auf der Karte dargestellt sind; die Anwendung von Cyanokit® 2,5 g wird bildlich unterstützt. Für die Behandlung erwiesener sowie vermuteter Cyanidvergiftungen steht mit dem Antidot eine effektive und sichere Therapieoption mit gutem Nebenwirkungsprofil zur Verfügung. Die Europäische Zulassungsbehörde EMEA empfiehlt Hydroxocobalamin als Antidot der ersten Wahl bei Cyanidvergiftungen (EMA/CPMP/1255/03), insbesondere im Rahmen von Rauchgasintoxikationen.

Weitere Informationen zu Cyanidvergiftung nach Rauchgasinhalation und den Produktvorteilen von Cyanokit® 2,5 g finden Sie unter [www.cyanokit.de](http://www.cyanokit.de).

1. Zilker T et al. Rauchgasinhalations-Intoxikation – Ursachen, Primärversorgung und Handlungsempfehlung. Der Notarzt 2010;26:95-102.

Merck Serono GmbH



## Cyanokit® 2,5 g – bindet selektiv, wirkt effektiv

- Das neue Antidot bei Cyanidvergiftungen
- Innovatives Wirkprinzip: ohne Methämoglobinbildung
- Günstiges Sicherheitsprofil: Anwendung auch in Verdachtsfällen

### CYANOKIT® 2,5 g

HYDROXOCOBALAMIN

**Cyanokit® 2,5 g, Wirkstoff:** Hydroxocobalamin. **Verschreibungspflichtig. Zus.:** Jede Durchstechfl. enth. 2,5 g Hydroxocobalamin. Nach Rekonstitution mit 100 ml Verdünnungsmittel enthält die rekonstituierte Lsg. 25 mg Hydroxocobalamin pro ml. Sonstige Bestandteile: Salzsäure. **Anwend.:** Behandlung einer bekannten oder vermuteten Zyanidvergiftung. Cyanokit® 2,5 g ist zus. mit einer geeigneten Dekontamination sowie unterstützenden Maßnahmen anzuwenden. **Gegenanz.:** Keine. **Bes. Warnhinweise:** Die Maßnahmen bei einer Zyanidvergiftung umfassen das sofortige Freihalten der Atemwege, eine angemessene Sauerstoff- und Flüssigkeitszufuhr, die kardiovaskuläre Unterstützung u. die Behandlung von Krampfanfällen. Abh. von der Art und Weise der Zyanidaufnahme sind entspr. Dekontaminationsmaßnahmen zu erwägen. Cyanokit® 2,5 g ersetzt nicht eine Sauerstofftherapie, und es darf nicht die Durchführung obiger Maßnahmen verzögern. Oft ist zunächst nicht bekannt, ob und in welchem Umfang eine Zyanidvergiftung vorliegt. Es gibt keinen allgemein verfügbaren, schnellen Blutttest zum Nachweis von Zyanid. Über die Behandlung muss auf Grundlage der klinischen Anamnese und/oder der Symptome einer Zyanidvergiftung entschieden werden. Die Unbedenklichkeit einer gleichzeitigen Anwendung anderer Zyanid-Antidote mit Cyanokit® 2,5 g wurde nicht untersucht. Falls entschieden wird, ein weiteres Zyanid-Antidot zus. mit Cyanokit® 2,5 g anzuwenden, dürfen beide Arzneimittel nicht gleichzeitig über denselben intravenösen Zugang gegeben werden. **Schwangerschaft u. Stillzeit:** Für Hydroxocobalamin liegen keine klinischen Daten über exponierte Schwangere vor. Es liegen keine hinreichenden tierexperimentellen Studien in Bezug auf die Auswirkungen auf eine Schwangerschaft vor. Aufgrund des potenziell lebensbedrohlichen Zustands und des Fehlens geeigneter Alternativbehandlungen kann Hydroxocobalamin jedoch während der Schwangerschaft angewendet werden. Hydroxocobalamin geht möglicherweise in die Muttermilch über. Da Hydroxocobalamin in potenziell lebensbedrohlichen Situationen angewendet wird, ist Stillen keine Kontraindikation für die Anwendung. **Nebenw.:** Schätzungen für die Häufigkeit sind aufgr. der beschränkten Datenlage nicht möglich. **Untersuchungen:** Cyanokit® 2,5 g kann eine rote Verfärbung des Plasmas verursachen, was zu einem künstlichen Anstieg oder Abfall der Spiegel best. Laborparameter führt. **Herzkrk.:** Ventrikuläre Extrasystolen. Bei Pat. mit Zyanidvergiftung wurde eine Erhöhung der Herzschlagfrequenz beobachtet. **Erkr. des Blutes und des Lymphsystems:** Reduzierter Prozentsatz an Lymphozyten. **Erkr. des Nervensystems:** Gedächtnisstörungen; Schwindel. **Augenerkr.:** Schwellung, Reizung, Rötung. **Erkr. der Atemwege, des Brustraums und Mediastinums:** Pleuraerguss, Dyspnoe, Engegefühl im Hals, Halstrockenheit, Brustbeschwerden. **Erkr. des Gastrointestinaltrakts:** Abdominalbeschwerden, Dyspepsie, Diarrhoe, Erbrechen, Übelkeit, Dysphagie. **Erkr. der Nieren und Harnwege:** Chromaturie. **Erkr. der Haut und des Unterhautzellgewebes:** Reversible rote Verfärbung der Haut und Schleimhäute. Pustulärer Hautausschlag, der mehrere Wochen bestehen kann und haupts. Gesicht u. Hals betrifft. **Gefäßkrk.:** Vorübergehender Blutdruckanstieg, der sich normalerweise innerh. einiger Stunden normalisiert; Hitze-wallungen. Bei Pat. mit Zyanidvergiftung wurde ein Abfall des Blutdrucks beobachtet. **Allg. Erkr. u. Beschwerden am Verabreichungsort:** Kopfschmerzen; Reaktionen an der Injektionsstelle; periphere Ödeme. **Erkr. des Immunsystems:** Allerg. Reaktionen einschl. Angioödem, Hautausschlag, Urtikaria und Pruritus. **Psychiatrische Erkr.:** Unruhe. **Darreichungsformen und Packungsgrößen:** Kit mit 2 Durchstechflaschen mit jeweils 250 ml. Nähere Angaben siehe Gebrauchs- bzw. Fachinformation. **Stand:** Januar 2009. **Merck Santé s.a.s.,** 37, rue Saint-Romain, 69379 Lyon Cedex 08, Frankreich. **Kontaktadresse in Deutschland:** Merck Pharma GmbH, Alsfelder Straße 17, 64289 Darmstadt, [www.merck-pharma.de](http://www.merck-pharma.de)

### Handlungsempfehlung bei Rauchgasintoxikation\*

Patient mit Rauchgaskontakt

→ Selbstschutz beachten      → Rettung durch Feuerwehr

Bewusstseinslage (z.B. nach GCS)	Bewusstlosigkeit (GCS ≤ 9)	Bewusstseinsstörung (GCS = 10–13)	Bewusstseinsklarheit (GCS ≥ 14)
<b>Neurologie</b>	evtl. Krampfanfall, Synkope	keine fokalen Ausfälle	keine Ausfälle
<b>Basistaßnahmen</b>	+ Begleitverletzungen beachten!	+	Monitoring
<b>Antidot</b>	Cyanokit® 2,5 g max. 140 mg/kg KG	Cyanokit® 2,5 g 70 mg/kg KG bei Kreislaufinstabilität	Bei Bronchospastik: Beta <sub>2</sub> -Agonisten als Aerosol
<b>Abtransport</b>	Klinik, evtl. Spezialklinik, ggf. Druckkammer	Klinik, evtl. Spezialklinik (Druckkammer, wenn COHb > 25 % od. cerebrale Symptome)	Ambulante Versorgung vor Ort, evtl. Klinik

\*Erarbeitet von



Prof. Dr. med. Günter Griesner   Prof. Dr. med. Bernhard Groll   Dr. med. Guido Scherer   Prof. Dr. Peter Sefrin   Prof. Dr. med. Thomas Zilker   Dr. med. Uwe B. Hoppert

der Vitalfunktionen („Stand by“) oder für die Durchführung einer Allgemeinanästhesie hinzugezogen. Dabei gelten die gleichen Grundsätze wie für die Allgemeinanästhesie bei Patienten mit Lebererkrankungen [26]. Postinterventionell sollten die Patienten für 24 h auf einer IMC-Station überwacht werden.

#### **Praktische Schlussfolgerungen für den Bereich endovaskuläre Stentimplantationen:**

1. Bei endovaskulären Stentimplantationen können eine Reihe von Komplikationen auftreten, deren Management der Anästhesist kennen sollte.
2. Die Wahl des optimalen Anästhesieverfahrens sollte in enger Kooperation mit den beteiligten Disziplinen und unter Berücksichtigung der Präferenz des Patienten erfolgen.
3. Postinterventionell ist eine Überwachung der Patienten auf einer IMC-Station notwendig.

#### **Anästhesie für gastrointestinale Interventionen**

Im Magen-Darm-Trakt und hepatobiliären System erfordern vor allem Endoskopien des oberen und unteren Gastrointestinaltrakts, Gallenwegsdrainagen und interstitielle Behandlungen von hepatischen Tumoren eine anästhesiologische Versorgung der Patienten.

Insbesondere Kinder benötigen für Endoskopien des oberen und unteren Gastrointestinaltrakts oft eine Allgemeinanästhesie. Diese sollte bei Kindern standardmäßig als Intubationsnarkose erfolgen, da sonst mit Atemwegsproblemen und kritischen Sauerstoffsättigungsabfällen in Folge einer Obstruktion der oberen Atemwege oder Überdehnung des Gastrointestinaltrakts zu rechnen ist. Darüber hinaus ist eine alleinige Sedierung bei vielen Interventionen qualitativ nicht ausreichend [27]. Als Medikamente kommen wiederum kurzwirksame gut steuerbare Anästhetika zum Einsatz.

Nach dem Eingriff ist es wichtig, die eingebrachte Luft aus dem Gastrointestinaltrakt abzusaugen, um den Druck auf das Zwerchfell zu vermindern.

Auch bei Kathetereinlagen mit und ohne Platzierung von Stents in den Gallenwegen (perkutane transhepatische Cholangiodrainage [PTCD]) kann eine Anästhesie erforderlich sein. Diese sehr schmerzhaften Interventionen werden bei Obstruktionen im hepatobiliären System durchgeführt. Betroffen sind häufig inoperable Patienten in z.T. erheblich reduziertem Allgemeinzustand. Bei fehlendem Aspirationsrisiko genügt eine Analgosedierung. Eine gute Alternative ist die alleinige kontinuierliche Infusion von Remifentanyl in einer Dosis von 0,1-0,25 µg/kg/min. In diesem Dosisbereich bleiben die Patienten in der Regel kooperativ, respiratorisch suffizient und sind mit der erzielten Analgesie zufrieden [28]. Ein weiterer Vorteil der Anwendung von Remifentanyl bei Leberinsuffizienz ist die aufgrund seiner Elimination unveränderte Pharmakokinetik, so dass es zu keiner Verlängerung der Eliminationshalbwertszeit kommt [29].

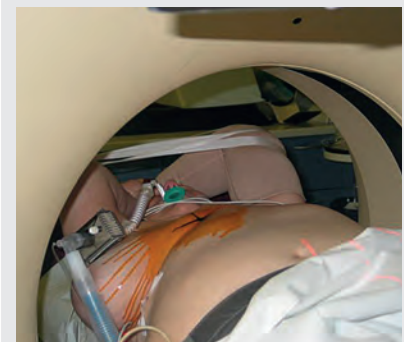
In der modernen Tumorbehandlung sind verschiedene interstitielle und endovaskuläre Verfahren zur lokalen Zerstörung vor allem hepatischer Tumoren etabliert. Dazu gehören die transarterielle Chemoembolisation und die selektive interne Radiotherapie, bei welchen der Tumor endovaskulär erreicht wird. Über transkutane Zugänge werden die Radiofrequenzablationstechnik (RFA) oder die laser-induzierte interstitielle Thermotherapie (LITT) zur Behandlung von Tumoren oder Metastasen eingesetzt. RFA und LITT sind nichtchirurgische Verfahren, die vor allem bei Tumoren in der Leber eingesetzt werden [30]; sie können prinzipiell aber auch bei Lungen-, Nieren-, Hirn- und Knochentumoren zur Anwendung kommen. Auch Mammakarzinome werden bereits auf diese Weise primärtherapiert [31]. Über eine Sonde wird bei diesen Techniken thermische Energie in den Tumor gebracht, um eine irreversible Proteindenaturierung im Tumorgewebe zu erreichen. Die Sonde wird dazu unter bildgebender Kontrolle (Sonographie,

CT oder MRT) platziert. Im MRT ist zusätzlich eine simultane Kontrolle der Temperaturschmelze im Gewebe möglich. Finden die Interventionen im MRT statt, müssen die Besonderheiten der Anästhesie im MRT beachtet werden (siehe Abschnitt Anästhesie im Magnetresonanztomographen).

**Im MRT, aber auch im CT, ist die Ein- und Ausleitung einer Anästhesie erschwert, da der Zugang zum Kopf des Patienten eingeschränkt ist. Diesem Umstand muss bei erwarteten Intubationsproblemen Rechnung getragen werden; Patienten mit schwierigem Atemweg werden daher nicht im CT, sondern in einem Vorbereitungsraum intubiert und anschließend ins CT transportiert.**

Die Lagerung des Patienten im CT muss besonders sorgfältig erfolgen, da im Gegensatz zum OP-Tisch keine Halterungen für die Arme vorhanden sind und die am Körper angelagerten Arme bei Lebertumoren die Bildgebung stören können. Werden die Arme über oder hinter dem Kopf gelagert, wie es bei kurzer diagnostischer Bildgebung üblich ist, kann dies bei längeren Interventionszeiten zu Schädigungen des Plexus brachialis führen (Abb. 1). Für eine RFA an der Niere kann eine Bauchlage oder eine überdrehte Seitenlage des Patienten erforderlich werden.

**Abbildung 1**



Lagerung zur interstitiellen Behandlung eines Lebertumors im CT. Insbesondere der Plexus brachialis ist durch diese Armlagerung bei längeren Interventionszeiten gefährdet.



Als Anästhesieformen sind sowohl die balancierte Anästhesie (sofern eine Narkosegasabsaugung vorhanden ist) als auch die TIVA möglich. Verwendet werden sollten kurzwirksame Anästhetika (Propofol, Sevofluran, Desfluran) und Remifentanyl. Dies ist für die Steuerung der Anästhesie von Vorteil, da lediglich der Wärmeeintrag ins Gewebe schmerzhaft ist, während die Phasen der Bildgebung Zeiten ohne schmerzhaften Stimulus darstellen und die Intervention häufig abrupt beendet ist. Insbesondere bei gefäßnahen Lebertumoren kann es durch den Wärmeeintrag zu einem systemischen Temperaturanstieg der Patienten von bis zu 1 °C kommen, weshalb eine kontinuierliche Temperaturüberwachung sinnvoll ist.

Neben der Allgemeinanästhesie ist bei guter Kooperation mit dem Radiologen sowie geeigneten Patienten auch eine Analgosedierung denkbar. Diese muss die Balance zwischen suffizienter Analgesie und Kooperativität des Patienten wahren, damit dieser während der Bildgebung Atemkommandos befolgen kann. Hier hat sich die titrierte Gabe vom Remifentanyl (0,1-0,25 µg/kg/min) in Kombination mit einer Lokalanästhesie von Punktionsort und Stichkanal bewährt. Zusätzliche Gaben von Benzodiazepinen sollten nur sehr vorsichtig erfolgen, da sonst rasch eine Übersedierung droht, was bei erschwertem Zugang zum Atemweg mit erheblichen Risiken verbunden ist.

Postinterventionell reicht - je nach Zustand des Patienten - zumeist eine ca. 2-stündige Überwachung im Aufwachraum aus. Schüttelfrost und Übelkeit sind zerfallsbedingt insbesondere nach Zerstörung größerer Tumoren im Aufwachraum zu beobachten. Eine antiemetische Therapie ist zur Symptomkontrolle zumeist ausreichend [32].

Die größte postoperative Gefahr nach RFA oder LITT von Lebertumoren sind Blutungen vor allem bei Patienten mit gestörter Gerinnung. Deshalb muss bei der präanästhesiologischen Visite auf den Gerinnungsstatus geachtet werden. Bei nicht zu erwartender Gerinnungsnormalisierung erfolgt die Substitution von

Gerinnungsfaktoren und/oder Thrombozytenkonzentraten.

#### **Praktische Schlussfolgerungen für den Bereich gastrointestinale Interventionen:**

- 1. Bei Endoskopien des Gastrointestinaltraktes von Kindern empfiehlt sich die Durchführung einer Intubationsnarkose.**
- 2. Bei Erwachsenen häuft sich die Anzahl schmerzhafter gastroenterologischer Interventionen. Neben der Intubationsnarkose ist häufig die Analgosedierung oder alleinige Analgesie vor allem mit Remifentanyl eine gute Alternative.**
- 3. Für Lagerungsmaßnahmen im CT oder MRT sollte ein höherer Zeitbedarf als im OP-Saal eingeplant werden. Grundsätzlich sollte die Lagerung besonders sorgfältig und in Kooperation mit dem Radiologen erfolgen.**
- 4. Postinterventionell ist mit einer erhöhten Rate an Übelkeit, Erbrechen und allgemeinem Unwohlsein - bedingt durch den Tumorerfall und die Gewebischämie (Postembolisationssyndrom) - zu rechnen.**

#### **Anästhesie im Magnetresonanztomographen - MRT**

Kinder, geistig behinderte Patienten sowie klaustrophobische Erwachsene, Schmerz- und Intensivpatienten müssen anästhesiologisch im MRT betreut werden [34]. Dabei kann eine vollständige Tomographie je nach untersuchtem Organsystem zwischen 20 und 90 min dauern. Für diese Zeit muss sichergestellt sein, dass der Patient still liegt. Was unter normalen Verhältnissen relativ einfach ist, ist im MRT deutlich erschwert: Der Scannerraum ist abgedunkelt. Der Patient verschwindet in der Bohrung des Scanners (bei Neugeborenen und Säuglingen sogar unter der Untersuchungsspule). Es ist laut (80-100 dB) und ein starkes Magnetfeld ( $B_0 = 0.5-3$  Tesla) sowie

intermittierende Hochfrequenzimpulse sorgen für spezielle Probleme. Wegen der Hochfrequenzimpulse ist der Untersuchungsraum speziell abgeschirmt, damit diese nicht nach außen gelangen und dort Fehlfunktionen an medizinischen Geräten hervorrufen. Umgekehrt können Hochfrequenzsignale von außen die Bildqualität empfindlich beeinträchtigen.

**Aufgrund des Magnetfeldes dürfen ferromagnetische Gegenstände auf keinen Fall in den Scannerraum gelangen. Diese werden durch das Magnetfeld angezogen und können zur Gefahr für Mensch und Technik werden (Projektilwirkung).**

Patient und Personal müssen vor Betreten des Untersuchungsraums auf metallische und magnetische Gegenstände untersucht werden (Schmuck, Uhren, Datenträger, Telefon, Kreditkarten usw.). Sollte der Patient metallische Implantate (z.B. Endoprothesen, Aneurysmaclips, Stents) tragen, muss Rücksprache mit dem Radiologen gehalten werden (siehe Tab. 4).

Für die Anästhesie sollte im MRT, ähnlich wie im OP-Saal, ein Vorbereitungsraum zur Verfügung stehen, der sich in unmittelbarer Nähe zum Untersuchungsraum befindet. Hier erfolgt die Ein- und Ausleitung, bei der noch Standardanästhesietechnik verwendet werden kann. Bei Intensivpatienten wird in diesem Bereich die Beatmungs- und Überwachungstechnik auf MR-kompatible Geräte gewechselt, da im Untersuchungsraum nur speziell für den Einsatz in der MRT zugelassene Geräte verwendet werden dürfen. In den Vorbereitungsraum muss der Patient auch bei kardialen oder respiratorischen Notfällen (kardiopulmonale Reanimation) gebracht werden, da die übliche Notfallausrüstung (Defibrillator, Laryngoskop) nicht MR-kompatibel ist.

Im Untersuchungsraum darf die Überwachungs- und Beatmungstechnik nicht zu dicht am Tomographen stehen, um elektromagnetische Interferenzen mit Störungen der Bildgebung einerseits und der Anästhesietechnik andererseits zu

vermeiden. Deshalb sollte sich auf dem Boden eine farbliche Markierung befinden, die die Abnahme der Feldstärke auf unter 20 mT anzeigt (20 mT-Linie, bei 2-Teslageräten ca. 1 m entfernt von der Kernbohrung). Hinter dieser Linie ist die Gefahr von Fehlfunktionen bzw. Störungen gering. Einige Geräte schalten sich bei zu starkem Magnetfeld auch automatisch ab.

- Aufgrund des notwendigen Abstands zum Tomographen müssen für die Beatmung längere Beatmungsschläuche verwendet werden. Dies birgt bei Einstellung geringer Hubvolumina (Säuglinge) Gefahren für eine fehlerhafte Beatmung durch einen zu hohen Anteil an Totraumventilation.
- Das EKG darf nicht über Elektroden mit metallischen Druckknopfanschlüssen abgeleitet werden, da die wechselnden Magnetfelder in metallischen Gegenständen Wärme induzieren können. Dies kann zu Hautverbrennungen führen. Verbrennungen können ebenfalls durch in Schlaufen gelegte EKG-Kabel entstehen, da dadurch Resonanzkreise entstehen. Ein zuverlässiges EKG ist, bedingt durch elektromagnetische Interferenzen, zu meist nur während der Scanpausen ableitbar [34].
- Der Fingerclip der Pulsoximetrie sollte abgedeckt werden, um Streulichteinflüsse mit Störungen der empfindlichen Messtechnik (optische Leitung des Signals) zu vermeiden.
- Nichtinvasive Blutdruckmessung und die Kapnometrie funktionieren problemlos, da diese Signale nicht elektrisch vom Patienten zum Monitor geleitet werden müssen.
- Es sollten keine Tuben (oder Trachealkanülen) mit Metallspirale verwendet werden, da - zumindest bei Bildgebung im Kopf- und Halsbereich - große Auslöschungsartefakte resultieren. Selbst die Spiralfeder im Cuffventil des Tubus kann bei ungünstiger Lage Artefakte im Kopf- und Halsbereich verursachen. Darüber hinaus wird eine Erwärmung der Metallspirale im Tubus diskutiert.
- Ähnliche Komplikationen (Artefakte, Erwärmung mit der Folge von Ver-

**Tabelle 4**

Kontraindikationen für eine MRT-Untersuchung [mod. nach 32]. Bei Unklarheiten sollte grundsätzlich vor der Untersuchung Rücksprache mit dem Radiologen genommen werden.

Absolute Kontraindikationen	Relative Kontraindikationen
Implantierte Herzschrittmacher/Defibrillatoren	Implantierte Ventile (v-p-Shunts)
Implantierte Medikamentenpumpen	Zentrale Venenkatheter mit implantierten Röntgenkontraststreifen
Cochleaimplantate	Orthopädische/unfallchirurgische Metallimplantate
Aneurysmaclips/Stents aus magnetischem Material	Transdermale Medikamentensysteme
Künstliche Herzklappen aus magnetischem Material	Tuben und Trachealkanülen mit Metallspiralen
Swan-Ganz-Katheter	Zahnprothesen (auch Brackets)
Harnblasenkatheter mit Temperaturmessung	
Rektale und ösophageale Temperatursonden	
Ferromagnetische Fremdkörper (z.B. intraokulare Metallsplitter)	

brennungen) können auch bei Verwendung von Harnblasenkathetern mit integrierter Temperaturmessung auftreten.

Als Anästhesieverfahren genügt bei diagnostischen MRTs in den meisten Fällen eine Sedierung. Eine Intubation zur Atemwegssicherung ist nur bei sehr wenigen Patienten erforderlich (z.B. wenn in Bauchlage gescannt wird). Die Wahl der Medikamente ist vom Zustand des Patienten und der Erfahrung des Anästhesisten abhängig. Gut steuerbar sowohl bei Kindern als auch bei Erwachsenen ist die kontinuierliche intravenöse Sedierung mit Propofol. Als orientierender Dosierungsbereich werden nach einem vorsichtig titrierten Bolus (ca. 1-1,5 mg/kg) etwa 4-6 mg/kg/h bzw. Plasmakonzentrationen von etwa 1,5-2,5 µg/ml angegeben [35]. Für den Neuroradiologen ist es wichtig zu wissen, dass bei bestimmten Bildgebungssequenzen durch Propofol Artefakte ähnlich einer SAB entstehen können [36,37]. Alternativ zum Propofol können Ketamin oder Midazolam verwendet werden.

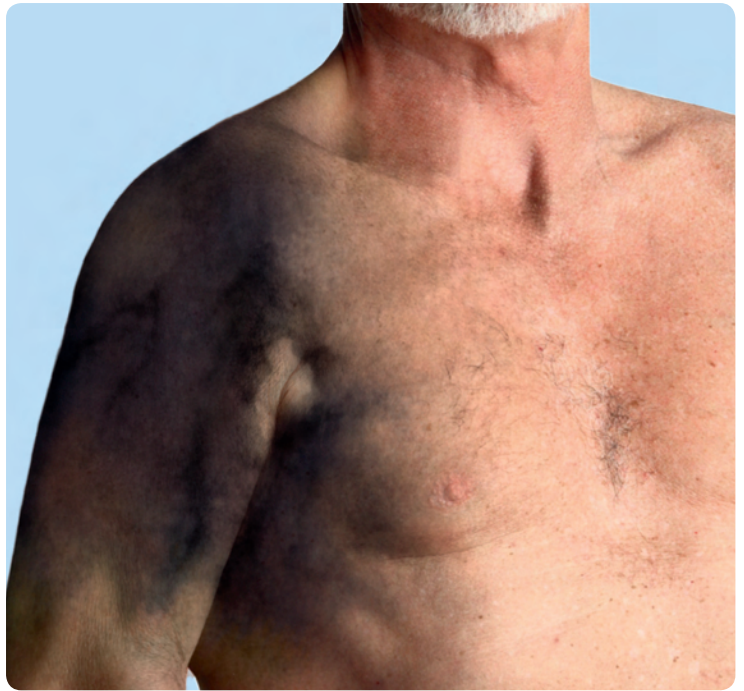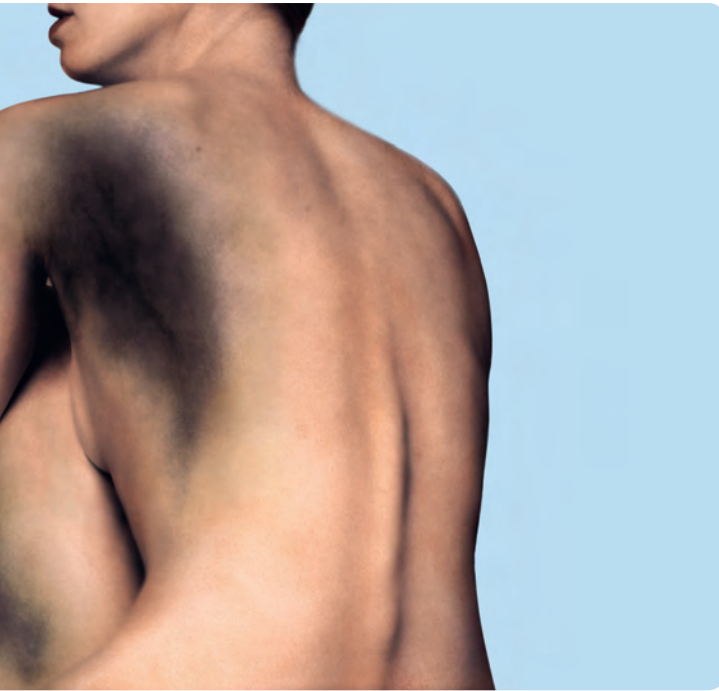Die dargestellten Grundlagen gelten auch, wenn Interventionen oder Operationen [33,38,39] im MRT durchgeführt werden. Damit ist in der Zukunft bei Weiterentwicklung und Verbreitung offener Magnetresonanztomographen

verstärkt zu rechnen, so dass sich Anästhesisten zunehmend mit dieser Problematik auseinander setzen müssen. Je nach Art und Dauer der Intervention sowie den Voraussetzungen des Patienten kommen für Interventionen im MRT alle gängigen Anästhesietechniken zum Einsatz.

#### Praktische Schlussfolgerungen für den Bereich Magnetresonanztomographie:

1. Nicht jeder Patient (Herzschrittmacher, metallische Implantate) kann im MRT untersucht werden.
2. Im MRT darf nur für diesen Bereich zugelassene Beatmungs- und Überwachungstechnik verwendet werden. Auch bei Verwendung dieser Technik können aufgrund elektromagnetischer Interferenzen Störungen der Beatmungs- und Überwachungsgeräte, insbesondere des EKG's auftreten.
3. Die Notfallausrüstung (Defibrillator, Transportbeatmung) kann nur außerhalb des Scannerraums benutzt werden. Bei entsprechenden Komplikationen muss der Patient aus dem Scanner in den Vorraum gebracht und dort versorgt werden.

# NovoSeven® – stoppt die Blutung



## Bei erworbener Hämophilie – Schnell.<sup>1</sup> Zuverlässig.<sup>2</sup> Sicher.<sup>3</sup>

### Erworbene Hämophilie:

- Entsteht durch spontane Antikörperbildung gegen einzelne Gerinnungsfaktoren<sup>2</sup>
- Jeder kann betroffen sein<sup>4</sup>
- Typische Symptome: spontane, langanhaltende Blutungen<sup>1</sup>

### NovoSeven® bietet:

- 95% Wirksamkeit als First-Line Therapie<sup>2</sup>
- Effiziente Blutungskontrolle, direkt am Blutungsort<sup>5</sup>
- Klinisch belegte Sicherheit<sup>3,6</sup>

Besuchen Sie uns im Internet: [www.novoseven.de](http://www.novoseven.de)

**Referenzen:** 1. Baudou F et al. *Haematologica* 2004; 89 (6): 759-761. 2. Sumner MJ et al. *Haemophilia* 2007; 13 (5): 451-461. 3. Abshire T, Kenet G. *Haemophilia* 2008; 14 (5): 898-902. 4. Collins P et al. *Blood* 2007; 109 (5): 1870-1875. 5. Hoffman M, Monroe DM. *Thromb Haemost* 2001; 85 (6): 958-965. 6. NovoSeven® (1mg (50 kIE), 2 mg (100 kIE), 5 mg (250 kIE)) Fachinformation, Stand: Mai 2009.



Targeted bleeding **control**



**NovoSeven® 1 mg (50 kIE)/2 mg (100 kIE)/5 mg (250 kIE) Pulver und Lösungsmittel zur Herstellung einer Injektionslösung.** Wirkstoff: Eptacog alfa (aktiviert). **Zusammensetzung:** Arzneilich wirksamer Bestandteil: Eptacog alfa (aktiviert), (rekombinanter Blutgerinnungsfaktor VIIa), 1/2/5 mg pro Durchstechflasche (entspr. 50/100/250 kIE pro Durchstechflasche). Nach Rekonstitution enthält 1 ml Lösung 1 mg Eptacog alfa (aktiviert). **Sonstige Bestandteile des Pulvers:** Natriumchlorid, Calciumchlorid-Dihydrat, N-Glycylglycin, Polysorbat 80, Mannitol, Sucrose, Methionin, Salzsäure, Natriumhydroxid. **Sonstige Bestandteile des Lösungsmittels:** Histidin, Salzsäure, Natriumhydroxid, Wasser für Injektionszwecke. **Anwendungsgebiete:** Blutungen und Prophylaxe von Blutungen im Zusammenhang mit chirurgischen oder invasiven Eingriffen bei 1) angeborener Hämophilie mit Hemmkörpern gegen Blutgerinnungsfaktoren VIII oder IX > 5 Bethesda-Einheiten, 2) angeborener Hämophilie, wenn mit einem starken Anstieg des Hemmkörpers bei Verabreichung von Faktor VIII oder Faktor IX zu rechnen ist, 3) erworbener Hämophilie, 4) angeborenem Faktor VII-Mangel, 5) Thrombasthenie Glanzmann mit Antikörpern gegen Glykoprotein IIb/IIIa und/oder HLA und mit früherem oder aktuellem Refraktärzustand auf Transfusion von Thrombozytenkonzentraten. **Gegenanzeigen:** Bekannte Überempfindlichkeit gegen einen der Inhaltsstoffe oder gegen Mäuse-, Hamster- oder Rinderprotein. **Vorsichtsmaßnahmen für die Anwendung:** Wenn mit vermehrter Exprimierung von Tissue Factor zu rechnen ist (z. B. bei fortgeschrittener Atherosklerose, Quetschverletzung, Sepsis, disseminierter intravasaler Gerinnung (DIC)), könnte in Verbindung mit einer NovoSeven® Behandlung ein potentielles Risiko für thrombotische Ereignisse oder DIC bestehen. Wegen des Risikos thromboembolischer Komplikationen ist Vorsicht geboten bei Patienten mit vorangegangener koronarer Herzkrankung, bei Patienten mit einer Lebererkrankung, bei Patienten nach operativen Eingriffen, bei Neugeborenen oder bei Patienten mit einem Risiko für thromboembolische Ereignisse oder DIC. Falls allergische oder anaphylaktische Reaktionen auftreten, muss die Gabe sofort abgebrochen werden. Gleichzeitige Gabe von NovoSeven® und anderen Gerinnungsfaktorkonzentraten vermeiden. Nicht anwenden bei Fructoseintoleranz, Glucose-Malabsorption und Sucrose-Isomaltase-Mangel. Strenge Indikationsstellung in Schwangerschaft und Stillzeit. **Nebenwirkungen:** Selten (> 1/10.000, < 1/1.000): DIC und entsprechende Laborwerte (inklusive erhöhte D-Dimer- und AT-III-Konzentrationen), Koagulopathie, Hypersensitivität, Kopfschmerz, arterielle thrombotische Ereignisse (Myokardinfarkt, Hirninfarkt, zerebrale Ischämie, zerebraler Arterienverschluss, zerebrovaskuläres Ereignis, arterielle Nierenthrombose, periphere Ischämie, periphere arterielle Thrombose und intestinale Ischämie), Angina pectoris, Übelkeit, Reaktion (einschl. Schmerz) an Injektionsstelle, Anstieg von Fibrinabbauprodukten, Anstieg der Werte für Alaninaminotransferase, alkalische Phosphatase, Laktatdehydrogenase und Prothrombin. Gelegentlich (> 1/1.000, < 1/100): Venöse thromboembolische Ereignisse (tiefe Venenthrombosen, Thrombose an der i.v. Injektionsstelle, Lungenembolie, thromboembolische Ereignisse der Leber einschl. Pfortaderthrombose, Nierenvenenthrombose, Thrombophlebitis, oberflächliche Thrombophlebitis und intestinale Ischämie), Hautausschlag (einschl. allergischer Dermatitis und entzündlicher Hautausschlag), Pruritus und Urtikaria, verringertes therapeutisches Ansprechen (es ist wichtig, die empfohlenen NovoSeven® Dosierungsschemata zu beachten), Fieber. Häufig (> 1/100, < 1/10): Bei Anwendung außerhalb der zugelassenen Indikationen arterielle thrombotische Ereignisse, bei Patienten mit FVII-Mangel Antikörper gegen NovoSeven® und FVII (in einigen Fällen zeigten die Antikörper *in vitro* eine Hemmwirkung). In klinischen Studien an 61 Patienten mit erworbener Hämophilie traten folgende Nebenwirkungen in einer Häufigkeit von 1% (bezogen auf Behandlungsepisoden) auf: Zerebraler Arterienverschluss, zerebrovaskuläres Ereignis, Lungenembolie, tiefe Venenthrombosen, Angina pectoris, Übelkeit, Fieber, Hautausschlag und Anstieg von Fibrinabbauprodukten. Unbekannte Häufigkeit: Anaphylaktische Reaktion, Hautrötung (Flushing), angioneurotisches Ödem. **Verschreibungspflichtig.** Novo Nordisk A/S, 2880 Bagsvaerd, Dänemark. Stand: August 2009 NovoSeven® ist eine eingetragene Marke der Novo Nordisk Health Care AG, Schweiz.



**4. Für diagnostische MRTs genügt zumeist eine Propofolsedierung. Allerdings muss mit Untersuchungszeiten bis 90 min gerechnet werden. Bei interventionellen oder operativen Prozeduren kommen alle Anästhesieverfahren zur Anwendung.**

### Anästhesie für die Brachytherapie

Brachytherapeutisch behandelt werden vor allem HNO-Tumoren, Ösophagus-, Bronchial- und Gallengangskarzinome, gynäkologische Tumoren sowie das Mamma- und Prostatakarzinom. Das operative Vorgehen bei der Brachytherapie entspricht einem minimal-invasiven Eingriff und erfordert eine Anästhesie. Die anzuwendende Anästhesietechnik ist von dem zu behandelnden Tumor, den Risikofaktoren und dem Wunsch des Patienten abhängig [40]. Vielerorts wird die Anästhesie in Form einer topischen oder lokalen Anästhesie durch den Strahlentherapeuten durchgeführt, häufig bedingt durch die fehlende Verfügbarkeit von Anästhesisten. Dieses Vorgehen bietet wenig Komfort und beinhaltet das Risiko, durch stressinduzierte Bewegungen unterbrochen zu werden bzw. nicht erfolgreich zu sein.

Indikationen für eine Allgemein- oder rückenmarksnahen Anästhesie bestehen vor allem zur Applikatorimplantation (Applikatoren sind kleine Plastikschläuche, über die die Strahlenquelle ins Tumorbett eingebracht wird.) für die Brachytherapie des Mammakarzinoms und gynäkologischer Tumoren sowie für die Behandlung des Prostatakarzinoms. Bei der Behandlung anderer Tumorlokalisationen ist eine Allgemein- anästhesie seltener notwendig [41]. Da Applikatorimplantationen eher kurze und vergleichsweise wenig schmerz- hafte Eingriffe sind, besteht die Herausforderung für den Anästhesisten vor allem darin, dass er sich nicht in seiner gewohnten Umgebung befindet, die Eingriffsräume nicht auf seine Bedürfnisse zugeschnitten sind (z.B. fehlende Gasversorgung, fehlende Absaugung)

und - sofern nicht nur die Applikatoren implantiert werden, sondern in der gleichen Sitzung bestrahlt wird - die Notwendigkeit, den Patienten während der Anästhesie für mehrere Minuten zu verlassen. Aufgrund fehlender Literatur gibt es praktisch noch keine Daten zur optimalen anästhesiologischen Versorgung dieser Patienten. Für die Applikatorimplantation zur Brachytherapie der Brust scheint die Anästhesieführung als TIVA (Propofol + kurzwirksames Opioid) günstig, weil keine Narkosegasabsaugung erforderlich ist und die Patientinnen nach Verzicht auf volatile Anästhetika und Lachgas seltener Probleme mit postoperativer Übelkeit und Erbrechen haben. Bei fehlendem Aspirationsrisiko und verhältnismäßig kurzen OP-Zeiten (15-30 min) reicht zur Atemwegssicherung meistens eine Larynxmaske aus. Zur postoperativen Schmerztherapie genügen zumeist Analgetika wie Metamizol oder Paracetamol.

Bei Brachytherapien von Tumoren im Beckenbereich (gynäkologische Tumoren, Prostata) sind rückenmarksnahen Anästhesieverfahren anwendbar [41]. Sie sind der Allgemein- anästhesie vor allem dann überlegen, wenn in einer Sitzung die Applikatoren implantiert werden, bestrahlt wird und die Applikatoren wieder entfernt werden, denn zur Bestrahlung muss der Patient für etwa 10 min verlassen werden. Die Überwachung des Patienten erfolgt während dieser Zeit über

Videokameras aus dem Kontrollraum heraus (Abb. 2). Eine Unterbrechung und der Zugang zum Patienten während der Bestrahlung ist zwar prinzipiell, aber nur verzögert möglich. Die Spinalanästhesie bietet bei dieser Prozedur den Vorteil, dass sie zum Zeitpunkt der Bestrahlung (bei der Prostata ca. 45-60 min nach Anästhesiebeginn) in der Regel vollständig fixiert ist und mit anästhesiebedingten Komplikationen nur selten gerechnet werden muss.

### Praktische Schlussfolgerungen für den Bereich Brachytherapie:

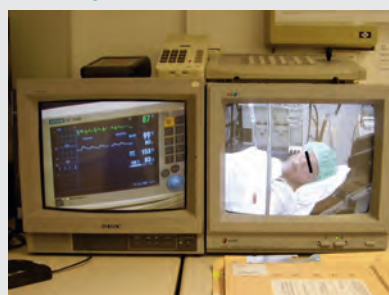1. Allgemein- oder rückenmarksnahen Anästhesien zur Vorbereitung und Durchführung einer Brachytherapie erhöhen sowohl die Patientenzufriedenheit als auch die Erfolgsaussichten der Prozedur.
2. Die Besonderheiten der Anästhesie liegen weniger in der Auswahl des geeigneten Anästhesieverfahrens, sondern sind hauptsächlich bedingt durch das ungewohnte Umfeld und Maßnahmen des Strahlenschutzes.

### Anästhesie zur Elektrokrampftherapie

#### Allgemeines

Die Elektrokrampftherapie (EKT) ist ein Standardverfahren zur Behandlung schwerer psychotischer Störungen und Depressionen. Prinzip der EKT ist die Auslösung eines generalisierten zerebralen Krampfanfalls über eine Elektrostimulation. Der Krampfanfall wird von einer kardiovaskulären Antwort begleitet. Diese manifestiert sich initial mit einer parasympathisch induzierten Bradykardie, die nach ca. 15 s in eine sympathische Reaktion umschlägt. Parallel steigen der zerebrale Blutfluss, der intrakranielle Druck und der zerebrale Metabolismus. In Deutschland werden pro Jahr rund 1.000 Patienten derart behandelt. Dabei zieht sich eine Behandlungsserie über 3-4 Wochen mit 3 Behandlungen pro Woche hin.

Abbildung 2



Überwachung eines Patienten unter Spinalanästhesie bei einer Brachytherapie der Prostata. Da während der Bestrahlung kein Personal im Eingriffsraum verbleiben darf, muss der Patient für diesen Zeitraum über Videokameras aus dem Kontrollraum überwacht werden.

## Prämedikation

Bei krankheitsbedingt mangelnder Einwilligungsfähigkeit kann für eine EKT eine Betreuung notwendig werden und die Genehmigung der EKT beim Betreuungsgericht beantragt werden. Schrittmacher und implantierte Defibrillatoren sind keine Kontraindikationen gegen die Durchführung einer EKT. Automatische implantierbare Kardioverter/Defibrillatoren (AICD) sollten für die Dauer der EKT deaktiviert werden. Auch in der Schwangerschaft kann unter Beachtung spezifischer Anästhesierisiken (Aspirationsgefahr) und der Risiken für die Schwangerschaft (Wehentätigkeit, Abort, Frühgeburt) eine EKT durchgeführt werden.

Am OP-Tag sollten antikonvulsiv wirkende Medikamente - entsprechend ihrer Halbwertszeit - abgesetzt werden, während antihypertensive und antiischämische Medikamente weiter eingenommen werden sollen. Auf eine Prämedikation mit Benzodiazepinen wird aufgrund der antikonvulsiven Wirkung verzichtet.

## Anästhesieführung

Auch für eine EKT müssen die Anforderungen an einen Anästhesiearbeitsplatz vollständig erfüllt werden [42]. Neben dem Basismonitoring (EKG, nichtinvasive Blutdruckmessung, Pulsoxymetrie, Kapnometrie) sollten ein (Narkose-) Beatmungsgerät, ein Defibrillator sowie Notfallmedikamente zur Verfügung stehen. Neben der Standardanästhesieüberwachung werden ein EEG- und ein elektromyographisches Monitoring durchgeführt. Ziel der Anästhesieführung ist eine Abschwächung der vegetativen Reaktion auf den Elektrostimulus, die Vermeidung von Bewegungen, eine möglichst geringe Beeinflussung der Krampfaktivität und eine rasche Wiederherstellung von Atmung und Bewusstsein. Dies lässt sich in der Regel durch eine intravenöse Kurznarkose mit Etomidat (0,15-0,3 mg/kg) oder Propofol (0,75-1,5 mg/kg) erreichen. Hämodynamische Reaktionen werden am besten durch Propofol gedämpft. Propofol hat allerdings starke antikonvulsive Eigenschaften, weshalb zur EKT nur die oben genannten geringen Dosierungen

angewendet werden sollten, da sonst kein ausreichend langer Krampfanfall ausgelöst werden kann. Eine Möglichkeit, die notwendige Dosisreduktion von Propofol zu kompensieren, ist die Kombination mit kurz wirksamen Opioiden (Remifentanyl, Alfentanil).

**Die Hypnotika sollten mit Muskelrelaxantien kombiniert werden, um körperliche Schäden und Myalgien durch bzw. nach dem tonisch-klonischen Krampfanfall zu vermeiden.**

Von der Wirkungsdauer eignen sich sowohl Succinylcholin (0,75-1,5 mg/kg) als auch Mivacurium (0,08-0,15 mg/kg), wobei das Nebenwirkungspotential von Mivacurium deutlich geringer einzustufen ist. Vor der Injektion des Muskelrelaxanz wird ein Arm durch eine Tourniquetanlage von der Zirkulation ausgeschlossen, um den Krampfanfall motorisch zu überwachen. Die Ventilation kann durch eine Maskenbeatmung gesichert werden. Dabei sollte zum Schutz vor Bissverletzungen während des Krampfanfalls ein oropharyngealer Tubus eingelegt werden. Um die zerebrale Krampfschwelle zu senken, kann eine kurzzeitige Hyperventilation versucht werden. Während des Elektroschocks wird die Maskenbeatmung unterbrochen. Eine endotracheale Intubation ist aufgrund der geringen Dauer des Eingriffs nur bei einem erhöhten Aspirationsrisiko erforderlich [43,44].

Bei nichtadäquater Krampfauslösung (motorische Krampfaktivität unter 25 s, Krampfaktivität im EEG unter 30 s) können in gleicher Narkose 1-2 weitere Stimulationen erforderlich sein. Verlängerte Krampfanfälle müssen spätestens nach einer Dauer von 3 min pharmakologisch durch antikonvulsive Medikamente unterbrochen werden, da sie das Risiko kognitiv-mnestischer Defizite erhöhen.

Nach der EKT genügt eine anästhesiologische Überwachung für ca. 30-45 min, sofern der Patient anschließend durch geschultes psychiatrisches Personal weiter beobachtet wird. Dabei ist zu beachten, dass sich die Patienten kogni-

tiv deutlich langsamer erholen als nach einer üblichen Kurznarkose.

## Praktische Schlussfolgerungen für den Bereich Elektrokrampftherapie:

1. Auf eine antikonvulsiv wirkende Prämedikation (Benzodiazepine) sollte vor einer EKT verzichtet werden.
2. Die Anästhesieführung kann in der Regel als intravenöse Kurznarkose ohne Intubation erfolgen.
3. Die postinterventionelle kognitive Erholung der Patienten nach einer Kurznarkose zur EKT erfolgt langsamer.

## Ausblick

Anästhesien außerhalb des Operationsaals entwickeln für unser Fach ein neues, anspruchsvolles und interessantes Arbeitsgebiet, welches zukünftig weiter an Bedeutung gewinnen wird. Dabei wird dieser Bereich in den Kliniken oft unterschätzt, da Logistik und Infrastruktur den Verhältnissen für Anästhesien außerhalb des Operationssaals selten angepasst sind. Die Folge sind höhere Komplikationsraten als im Operationssaal [1,45]. Darüber hinaus erfordert die Steuerung der Anästhesien oder der Analgosedierungen in diesem Bereich eine genaue Kenntnis der Prozedur, eine gute Zusammenarbeit zwischen Operateur und Anästhesist und sehr viel anästhesiologisches Geschick. Zudem ist der Anästhesist außerhalb des Operationssaals auf sich allein gestellt und in schwierigen Situationen weit weg von Hilfe. Dies macht neben einer modernen Geräteausstattung in der Regel den Einsatz von erfahrenen Kollegen an diesen Arbeitsplätzen erforderlich.

In Anbetracht der jetzt schon hohen Patientenzahlen und des großen Anteils an Risikopatienten in diesem Bereich müssen sich Anästhesisten den Herausforderungen stellen und die gleichen personellen und technischen Sicherheitsstandards für ihre Patienten schaffen, wie im Operationssaal.

## Literatur

1. Van de Velde M, Roofthoof E, Kuypers M. Risk and safety of anaesthesia outside the operating room. *Curr Opin Anaesthesiol* 2008;21:486-487.
2. Robbertze R, Posner KL, Domino KB. Closed claims review of anesthesia for procedures outside the operating room. *Curr Opin Anaesthesiol* 2006;19:436-442.
3. Bhananker SM, Posner KL, Cheney FW, Caplan RA, Lee LA, Domino KB. Injury and liability associated with monitored anesthesia care: a closed claims analysis. *Anesthesiology* 2006;104:228-234.
4. Metzner J, Posner KL, Domino BK. The risk and safety of anesthesia at remote locations: the US closed claims analysis. *Curr Opin Anaesthesiol* 2009;22:502-508.
5. Feldmann JM, Kalli I. Equipment and environmental issues for nonoperating room anesthesia. *Curr Opin Anaesthesiol* 2006;19:450-452.
6. Velik-Salchner C, Margreiter J, Wenzel V, Mair P. Anästhesie für Herzkatheteruntersuchungen bei Kindern. *Anaesthesist* 2006;55:1291-1298.
7. Cravero JP, Beach ML, Blike GT, Gallagher SM, Hertzog JH. The incidence and nature of adverse events during pediatric sedation/anesthesia with propofol for procedures outside the operating room: a report from the Pediatric Sedation Research Consortium. *Anesth Analg* 2009;108:695-698.
8. Rendl J, Saller B. Schilddrüse und Röntgenkontrastmittel. *Dt Arztebl* 2001;98:402-406.
9. Erley C. Mit jodhaltigen Kontrastmittel induzierte Nephropathie. *Radiologe* 2007;47:761-767.
10. Tramer MR, Von Elm ER, Loubeyre P, Hauser C. Pharmacological prevention of serious anaphylactic reactions due to iodinated contrast media: systematic review. *BMJ* 2006;333:675-681.
11. Nolte C, Muller R, Siggekow H, Emrich D, Hufner M. Prophylactic application of thyrostatic drugs during excessive iodine exposure in euthyroid patients with thyroid autonomy: a randomized study. *Eur J Endocrinol* 1996;134:337-341.
12. Nash K, Hafeez A, Hou S. Hospital-acquired renal insufficiency. *Am J Kidney Dis* 2002;39:930-936.
13. Marenzi G, Marana I, Lauri G, Assanelli E, Grazi M, Campodonico J, et al. The prevention of radiocontrast-agent-induced nephropathy by hemofiltration. *N Engl J Med* 2003;349:1333-1340.
14. Solomon R, Deray G. How to prevent contrast-induced nephropathy and manage risk patients: practical recommendations. *Kidney Int* 2006;(suppl):51-53.
15. Brown JR, Block CA, Malenka DJ, O'Connor GT, Schoolwerth AC, Thompson CA. Sodium bicarbonate plus N-acetylcysteine prophylaxis: a meta-analysis. *JACC Cardiovasc Interv* 2009;11:1116-1124.
16. Pannu N, Wiebe N, Tonelli M, et al. Prophylaxis strategies for contrast-induced nephropathy. *JAMA* 2006;295:2765-2779.
17. Leffers AM, Wagner A. Neurologic complications of cerebral angiography. A retrospective study of complication rate and patient risk factors. *Acta Radiol* 2000;41:204-210.
18. Preiß H, Reinartz, Lowens S, Henkes H. Anästhesiologisches Management bei neuroendovaskulären Eingriffen. *Anaesthesist* 2006;55:679-692.
19. Hughey AB, Lesniak MS, Ansari SA, Roth S. What will anesthesiologists be anesthetizing? Trends in neurosurgical procedure usage. *Anesth Analg* 2010, published ahead of print.
20. Engelhard K, Werner C. Inhalational or intravenous anesthetics for craniotomies? Pro inhalational. *Curr Opin Anaesthesiol* 2006;19:504-508.
21. Maurtua MA, Deogaonkar A, Bakri MH, Mascha E, Na J, Foss J, et al. Dosing of remifentanyl to prevent movement during craniotomy in the absence of neuromuscular blockade. *J Neurosurg Anesthesiol* 2008;20:221-225.
22. Feezor RJ, Huber TS, Martin TD, Beaver TM, Hess PJ, Klidell CT, et al. Perioperative differences between endovascular repair of thoracic and abdominal aortic diseases. *J Vasc Surg* 2007;45:86-89.
23. Pitton MB, Schweitzer H, Herber S, Schmiedt W, Neufang A, Düber C, et al. Endovascular therapy of abdominal aortic aneurysm: results of a mid-term follow-up. *Rofo* 2003;175:1392-1402.
24. Knapp J, Bernhard M, Rauch H, Hyhlik-Dürr A, Böckler D, Walther A. Anästhesiologisches Vorgehen bei elektiven Eingriffen an der Aorta. *Anaesthesist* 2009;58:1161-1182.
25. Yonker-Sell AE, Connolly LA. Mortality during transjugular intrahepatic portosystemic shunt placement. *Anesthesiology* 1996;84:231-233.
26. Iber T. Anästhesie und Leber. In: Wappler F, Tonner PH, Bürkle H (Hrsg) *Anästhesie und Begleiterkrankungen*. Carl Thieme Verlag KG Stuttgart; 2006:189-199.
27. Malviya S, Voepel-Lewis T, Tait AR. Adverse events and risk factors associated with the sedation of children by nonanesthesiologists. *Anesth Analg* 1997;85:1207-1213.
28. Moser B, von Goedecke A, Chemelli A, Keller C, Voelckel W, Lindner KH et al. Analgosedierung mit Remifentanyl bei spontan atmenden Patienten für Eingriffe in der interventionellen Radiologie. *Anaesthesist* 2005;54:1089-1093.
29. Höhne C, Donaubauber B, Kaisers U. Opioids during anesthesia in liver and renal failure. *Anaesthesist* 2004;53:291-303.
30. Grundmann RT, Hermanek P, Merkel S, Germer CT, Grundmann RT, Hauss J, et al. Diagnostik und Therapie von Lebermetastasen kolorektaler Karzinome. Diagnosis and treatment of colorectal liver metastases - workflow. *Zentralbl Chir* 2008;133:267-284.
31. Hung WK, Ying M, Chan CM, Mak KL. Minimally invasive technology in the management of breast disease. *Breast Cancer* 2009, 16: 23-29
32. Wybranski C, Mohnike K, Ricke J. Radiologisch interventionelle Therapie von Lebertumoren. *Anästhesiol Intensivmed Notfallmed Schmerzther* 2009;44:670-677.
33. von Paczynski S, Braun KP, Müller-Forell W, Werner C. Fallgruben in der Magnetresonanztomographie. Was sollte der Anästhesist wissen? *Anaesthesist* 2007;56:797-804.
34. Birkholz T, Schmid M, Nimsky C, Schüttler J, Schmitz B. ECG artifacts during intraoperative high-field MRI scanning. *J Neurosurg Anesthesiol* 2004;16:271-276.
35. Frankville DD, Spear RM, Dyck JB. The dose of propofol required to prevent children from moving during magnetic resonance imaging. *Anesthesiology* 1993;79:953-956.
36. Filippi CG, Ulug AM, Lin D, Heier LA, Zimmermann RD. Hyperintense signal abnormality in subarachnoid spaces and basal cisterns on MR images of children anesthetized with propofol: new fluid-attenuation inversion recovery finding. *Am J Neuroradiol* 2001;22:394-399.
37. Stoner T, Braff S, Khoshyomn S. High signal in subarachnoid spaces on FLAIR MR images in an adult with propofol sedation. *Neurology* 2002;59:292.
38. Laufer M, Schaffranietz L, Rudolph C, Schneider JP, Schulz T. Anästhesiologisch-technische Probleme bei Eingriffen im offenen



## Operative Eingriffe bei Hämophilie-Patienten sind heute problemlos und sicher durchführbar

Aktuelles von der GTH-Jahrestagung 2010 in Nürnberg

Nürnberg (24. Februar 2010). **Elektive operative Eingriffe bei hämophilen Patienten können unter adäquater Substitutionstherapie mit Faktorenkonzentraten heute sicher durchgeführt werden. Dies gilt auch bei hämophiler Arthropathie, wenn eine orthopädische Operation notwendig ist. Die speziellen Therapieoptionen operativer Eingriffe bei Hämophilie-Patienten waren Themen des von Novo Nordisk Pharma unterstützten Satellitensymposiums im Rahmen der 54. Jahrestagung der Gesellschaft für Thrombose- und Hämostaseforschung (GTH) 2010 in Nürnberg.**

Operative Eingriffe bei hämophilen Patienten unter Substitution mit Gerinnungsfaktor-Konzentraten werden seit Mitte der 1960er Jahre durchgeführt, so die Symposiumsvorsitzende Prof. Bettina Kemkes-Matthes (Gießen). Dank adäquater Substitutionstherapie und hoher Qualitäts- und Sicherheitsstandards sind elektive Operationen heute problemlos durchführbar.

### Empfehlungen für die perioperative Substitutionstherapie

„Elektive Eingriffe bei hämophilen Patienten unter Schutz von Faktorenkonzentraten können in der Regel sicher und problemlos durchgeführt werden,“ bestätigte auch Dr. Susan Halimeh (Duisburg). Halimeh erläuterte die Problematik der elektiven chirurgischen Eingriffe bei Hämophilie-Patienten aus hämostaseologischer Sicht und berichtete über eigene Erfahrungen.

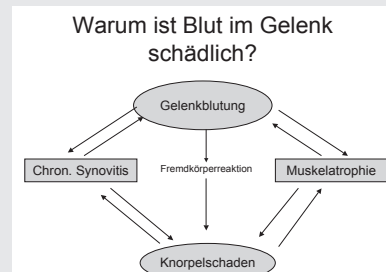Aktuelle Hinweise zur Dosierung in Abhängigkeit von der Art und Größe des Eingriffs finden sich für Deutschland in den „Querschnitts-Leitlinien zur Therapie mit Blutkomponenten und Plasmaderivaten“ der Bundesärztekammer (2009)<sup>1</sup> und international in einer Review-Arbeit<sup>2</sup> von Experten

aus europäischen Hämophiliezentren. Letztere enthält die Ergebnisse aus einer systematischen Literaturrecherche sowie einer Umfrage unter 26 europäischen Haemophilia Comprehensive Care Centres (CCCs) aus 15 Ländern zu chirurgischen Eingriffen bei hämophilen Patienten. Basierend auf den Daten wurden Konsensus-Empfehlungen für elektive Eingriffe in folgenden vier Kategorien formuliert: großer orthopädischer Eingriff einschließlich offene chirurgische Synovektomie; Leberbiopsie; Eingriffe bei Kindern, wie Tonsillektomie, Anlage eines zentralvenösen Zugangs oder Zirkumzision sowie Zahnextraktion. Sie enthalten Angaben zu prä- und postoperativen Faktor-Zielkonzentrationen, Dauer der Substitutionstherapie und sonstigen hämostaseologischen Therapiemaßnahmen.

### Orthopädische Operationen stellen Mobilität wieder her

Bei Hämophilie-Patienten sind die Blutungen in einem Großteil der Fälle in Gelenken lokalisiert. Wie Prof. Thomas Wallny (Kamp-Lintfort) erläuterte, weisen hämophile Patienten, die vor der Ära der Heimselbstbehandlung geboren wurden, im Allgemeinen mindestens ein durch Blutungen stark geschädigtes Gelenk auf. Rezidivierende Blutungen können schwere Gelenkveränderungen verursachen: Sie führen nämlich zur chronischen Synovitis, was langfristig einen knorpelzerstörenden Effekt hat; sekundär treten Gelenkversteifungen, Muskelatrophie und Gelenkfehlstellungen hinzu. Diese Veränderungen erhöhen das Risiko für erneute Blutungen und führen damit zu einem Teufelskreis (Abb.).

Abbildung



„Zwei große Gelenkblutungen reichen aus, den Knorpel unwiderruflich zu schädigen“, so Wallny. Die Folgen sind Einschränkungen der Mobilität und der Lebensqualität. Mit verschiedenen orthopädischen Operationen – so Wallny – lassen sich die Folgen der Gelenkblutung korrigieren. Etabliert haben sich Gelenkspiegelungen mit Spülung und Débridement, Achsenkorrekturen, Sehnenverlängerungen, Implantation künstlicher Gelenke sowie Gelenkversteifungen. Bei umschriebenen Knorpelschäden gewinnen rekonstruktive Verfahren wie die autologe Knorpeltransplantation an Bedeutung. Aufgrund der steigenden Lebenserwartung hämophiler Patienten nehmen auch operative Eingriffe wegen degenerativer Wirbelsäulenschäden zu.

### Gelenkersatz verbessert Lebensqualität deutlich

Wie komplikationsreich der Behandlungsverlauf von Gelenkveränderungen bei Hämophilie sein kann, wurde von Ulrich J. Grote (Duisburg) eindrucksvoll geschildert. Der 55-jährige, der an einer schweren Verlaufsform einer Hämophilie A leidet, wurde 2007 mit einer einseitigen Totalendoprothese (TEP) beider Kniegelenke versorgt. Postoperativ kam es zu Komplikationen, u.a. Frakturen, die chirurgisch erfolgreich behandelt wurden. Im Januar 2010 wurde rechts eine Hüft-TEP komplikationslos implantiert; dies führte zur Wiedererlangung der Mobilität und deutlichen Verbesserung der Lebensqualität.

### Quellen:

Satellitensymposium „Elektive chirurgische Eingriffe bei Hämophilie-Patienten“, GTH Kongress 2010, 24. Februar 2010, Nürnberg; Veranstalter: Novo Nordisk Pharma GmbH

1. Querschnittsleitlinien zur Therapie mit Blutkomponenten und Plasmaderivaten, Bundesärztekammer (Hrsg.), 4. erweiterte Auflage (2009), Deutscher Ärzte-Verlag Köln; [http://www.bundesaerztekammer.de/downloads/Querschnittsleitlinie\\_Blutkomponente\\_22092009.pdf](http://www.bundesaerztekammer.de/downloads/Querschnittsleitlinie_Blutkomponente_22092009.pdf)
2. Hermans C et al. Haemophilia 2009; 15 (3): 639-658.

- MRT Erfahrungen nach 104 Narkosen. Anaesthesist 1999;48:51-56.
39. Barua E, Johnston J, Fujii J, Dzwonczyk R, Chiocca E, Bergese S. Anesthesia for brain tumor resection using intraoperative magnetic resonance imaging (iMRI) with the Polestar N-20 system: experience and challenges. J Clin Anesth 2009;21:371-376.
40. Roessler B, Six LM, Gustorff B. Anaesthesia for brachytherapy. Curr Opin Anaesthesiol 2008;21:514-518.
41. Benrath J, Kozek-Langenecker S, Hüpfel M, Lierzy P, Gustorff B. Anaesthesia for brachytherapy - 5 1/2 yr of experience in 1622 procedures. Br J Anaesth 2006;96:195-200.
42. Grundmann U, Oest M. Anästhesiologische Aspekte bei Elektrokrampftherapie. Anaesthesist 2007;56:202-211.
43. Ding Z, White PF. Anesthesia for electroconvulsive therapy. Anesth Analg 2002;94:1351-1364.
44. Kadar AG, Ing CH, White PF, Wakefield CA, Kramer BA, Clark K. Anesthesia for electroconvulsive therapy in obese Patients. Anesth Analg 2002;94:360-361.
45. Caplan RA, Posner KL, Ward RJ, Cheney FW. Adverse respiratory events in anesthesia: a closed claims analysis. Anesthesiology 1990;72:828-833.

### Korrespondenz- adresse

PD Dr. med.  
Wolfgang Heinke



Klinik und Poliklinik für  
Anästhesiologie und Intensivtherapie  
Universität Leipzig  
Liebigstraße 20 a  
04103 Leipzig, Deutschland  
E-Mail: wolfgang.heinke@medizin.  
uni-leipzig.de

### TEILNAHMEBEDINGUNGEN an der zertifizierten Fortbildung

Zur kostenfreien Teilnahme müssen Sie den o.a. Kurs mit der folgenden **PIN-Nummer** buchen: **450910**

Je Fortbildungsbeitrag ist ein Satz von Multiple-choice-Fragen zu beantworten. Entsprechend den Bewertungskriterien der Bayerischen Landesärztekammer erhalten Sie zwei Fortbildungspunkte, wenn Sie mindestens 70% der Fragen zutreffend beantwortet haben. Bei 100% richtiger Antworten erhalten Sie drei Fortbildungspunkte.

Die richtigen Antworten werden unmittelbar nach Einsendeschluss in dieser Zeitschrift bekanntgegeben.

Die Fortbildungspunkte werden auch von den anderen Ärztekammern, gemäß den jeweiligen Bestimmungen, anerkannt.

**Einsendeschluss: 01.09.2011**

**Weitere Informationen:** Klaudija Atanasovska, Tel. 0911 9337821, E-Mail: katanasovska@dgai-ev.de

**www.my-bda.com**



### MULTIPLE-CHOICE-FRAGEN CME 9/2010

#### 1. Welche der folgenden

**Maßnahmen vermindert das Risiko einer kontrastmittel-induzierten Nephropathie?**

- a. Diuresesteigerung durch Furosemid
- b. Restriktive Flüssigkeitszufuhr vor und nach der Anästhesie-einleitung

- c. Trinken von Tee oder Wasser bis 2 Stunden vor Anästhesieeinleitung
- d. Gabe von Ibuprofen 3 x 800 mg
- e. Periprozedurale intravenöse Hydrierung

#### 2. Welche der folgenden

**Maßnahmen kann bei geeigneten Patienten angewendet werden, um die Gefahr eines interventionsbedingten Vasospasmus bei**

**neuroradiologischen Prozeduren möglichst gering zu halten?**

- a. Hyperventilation
- b. Vertiefung der neuromuskulären Blockade (Gabe von Muskelrelaxantien)
- c. Absenken des arteriellen Blutdrucks
- d. Tolerierung einer leichten Hyperkapnie
- e. Erhöhung der inspiratorischen Sauerstoffkonzentration auf 100 %

3. Sie sollen einen beatmeten und analgosedierten Patienten, der vor 8 Tagen ein Polytrauma erlitten hat, zur Anästhesie für eine MRT-Untersuchung des Neurokraniums und der Halswirbelsäule unter Verwendung von Kontrastmitteln vorbe-reiten. Welche der folgenden Maßnahmen ist vor der Untersuchung nicht erforderlich?

- Entfernung bzw. Wechsel der metallischen EKG-Elektroden
- Wechsel der Transportüberwachung auf MRT-kompatible Überwachung
- Bestimmung von TSH
- Überprüfung des Patienten auf metallische Implantate
- Überprüfung der Trachealkanüle auf MR-Kompatibilität (Spiralkanüle)

4. Ein 63-jähriger männlicher Patient ist zur Elektrokrampftherapie geplant. Wegen Hypertonie und KHK wird er mit Metoprolol und Enalapril behandelt. Wie soll dieser Patient pharmakologisch prämediziert werden?

- Metoprolol und Enalapril wie üblich
- Midazolam oral, Metoprolol und Enalapril wie üblich
- Midazolam i.v., Metoprolol und Enalapril wie üblich
- Midazolam oral, Metoprolol und Enalapril absetzen
- Midazolam i.v., Metoprolol und Enalapril absetzen

5. Welcher der folgenden Parameter der Patientenüberwachung ist aufgrund elektromagnetischer Interferenzen im MRT häufig von Störungen betroffen?

- EKG
- Kapnometrie
- Nichtinvasiver Blutdruck
- Sauerstoffsättigung
- Invasiver Blutdruck

6. Mit welcher Häufigkeit sind peri-interventionelle Komplikationen bei endovaskulären Stentanlagen in der Aorta zu erwarten?

- Bis zu 5 %
- Bis zu 10 %
- Bis zu 15 %
- Bis zu 20 %
- Bis zu 30 %

7. Welcher der folgenden Faktoren trägt wahrscheinlich am stärksten zur Risikoerhöhung bei Anästhesien außerhalb des Operationssaals bei?

- Eine gute personelle und technische Ausstattung der abgelegenen Anästhesie-arbeitsplätze
- Eine gute Kenntnis der Komplikationen der Eingriffe und Prozeduren außerhalb des OP-Saals
- Eine optimale anästhesiologische Vorbereitung der Patienten
- Die Tatsache, dass der Anästhesist außerhalb des vertrauten Umfelds mit oft eingeschränkter personeller und technischer Ausstattung arbeitet
- Eine gute Kooperation zwischen den beteiligten Fachdisziplinen

8. Welche medizinischen Vorteile bietet eine Allgemein- oder Regionalanästhesie im Vergleich zur Lokalanästhesie von Punktionsort und Stichkanal bei der Applikatorimplantation zur interstitiellen Brachytherapie?

- Sichere Stressreduktion, hoher Patientenkomfort
- Geringer personeller und logistischer Aufwand
- Seltener postinterventionelle Übelkeit und Erbrechen
- Keine präinterventionelle Nahrungskarenz nötig
- Rasche Mobilisation, keine Thromboseprophylaxe nötig

9. Bei interstitiellen Interventionen im CT kann die Armlagerung problematisch sein. Welche anatomische Struktur ist bei Überkopflagerung der Arme besonders durch Überdehnung gefährdet?

- N. phrenicus
- Plexus brachialis
- Humeruskopf
- Schultergelenk
- Halswirbelsäule

10. Welche der folgenden Aussagen für die Anästhesie bei Interventionen im Bereich des hepatobiliären Systems und Patienten mit Leberinsuffizienz trifft nicht zu?

- Die Eliminationshalbwertszeit von Remifentanyl ist bei Leberinsuffizienz unverändert
- Im Dosisbereich von 0,1 - 0,25 µg/kg/min Remifentanyl ist bei Interventionen in den Gallenwegen eine gute Analgesie zu erzielen
- Im Dosisbereich von 0,1 - 0,25 µg/kg/min Remifentanyl sind die Patienten zumeist kooperativ und befolgen Atemkommandos
- Ein postinterventionelles Blutungsrisiko ist zu vernachlässigen
- Postinterventionell kann es zu Übelkeit und Schüttelfrost kommen.

## Antworten CME

Heft 9/2009

### FRAGEN

1 c	2 d	3 a	4 b	5 a
6 d	7 c	8 a	9 a	10 a